Aus dem Universitäts-Röntgeninstitut für die Medizinische Klinik und die Medizinische Poliklinik zu Frankfurt a. M.
(Direktor: Prof. Dr. H. U. Albrecht).

# Über gutartige Tumoren des Duodenum.

## Inaugural-Dissertation

zur

Erlangung der Doktorwürde

in der gesamten Medizin

der

Hohen Medizinischen Fakultät

der

Joh. Wolfg. Goethe-Universität

zu Frankfurt am Main

Vorgelegt von

Günter Hecker

aus

Berlin-Wilmersdorf

im November 1938.

Druckerei Heinrich Münch, Frankfurt a. M.-Niederrad, Adolfstr. 21.

Gedruckt mit Genehmigung der Medizinischen Fakultät der Johann Wolfgang Goethe-Universität zu Frankfurt a. M.

Referent: Prof. Dr. H. U. Albrecht.

Dekan: Prof. Dr. V. Schmieden.

R. UNIV. BIBLIOTHEEK LEIDEN

## Über gutartige Tumoren des Duodenum.

Geschwülste sind im Bereich des Duodenum nicht häufig. Am meisten werden noch bösartige Tumoren, unter ihnen das Sarkom und das Carcinom beobachtet.

Das Sarkom tritt primär mit Vorliebe als Lymphosarkom, ausgehend von den lymphatischen Elementen des Darmes, auf. Jedoch sind auch andere primäre Sarkombildungen bekannt. Metastatisch sind die Sarkome häufiger zu beobachten.

Das Carcinom entwickelt sich primär vor allen Dingen in der Gegend der Papilla Vateri und ist, wenn auch im Duodenum lokalisiert, meistens ein Krebs der untersten Teile der Gallenwege. Primäre Carcinomentwicklung wird im Duodenum selten beobachtet. Häufiger tritt der Krebs als metastatische oder als sekundär aus der Nachbarschaft übergreifende Geschwulst in Erscheinung.

Weitaus seltener als bösartige Geschwülste werden gutartige Tumoren im Duodenum beobachtet.

Abgesehen von den geschwulstartigen Erscheinungsformen der Lymphogranulomatose, der Lues und der Tuberkulose, welche entzündlich bedingten hyperplastischen, oft mit regressiven Veränderungen vergesellschafteten Prozessen entsprechen, wurden bisher folgende Geschwulstformen gefunden:

1. Accessorische Pankreasanlagen, — wir zählen sie jedoch nur dann zu den Geschwülsten in engerem Sinne, wenn sie Wucherungsvorgänge und Unregelmäßigkeiten gegenüber dem Bau des normalen Pankreasgewebes zeigen.
2. Adenome, Adenomyome, Adenofibromyome.
3. Fibroadenome = Polypen und Papillome.
4. das Carcinoid.
5. Myome.

6. Fibrome, Fibromyome. Fibromyxome.
7. Lipome.
8. Cysten.
9. das Neurofibrom.
10. Haemangiome.

Die eigentlichen Geschwülste sind betreffs ihrer Entstehung auf die verschiedenen, im pathologischen Schrifttum besprochenen Faktoren zurückzuführen. Für die Genese der Geschwülste des Darmrohres wird den Epithelknospen des Verdauungskanals sowie versprengten Gewebskeimen eine große Bedeutung zuerkannt. Die Ursachen der Keimversprengungen sind allerdings nicht sicher bekannt. Entzündungsfolgen, Traumen usw. dürften wohl zumeist nur eine sekundäre, auslösende oder verschlimmernde Rolle zukommen.

Das Auftreten der accessorischen geschwulstartig veränderten Pankreaskeime findet eine Erklärung in den oben genannten embryonalen Epithelknospen, die Gewebe verschiedener Struktur — nach dem Vorbilde der Aussprossung der Leber- und Pankreasanlage — hervorbringen können. Die Keimversprengung spielt hierbei wohl oft eine Rolle. Es erklärt sich so das Auftreten von verschiedenen mehr oder weniger hervortretenden Gewebsarten in den Wucherungen, wobei bald Darmelemente, bald Pankreaselemente überwiegen. Als Sitz derartiger Geschwülste werden die Gegend der Einmündung des Wirsungschen Ganges, jedoch auch andere Stellen des Duodenum bevorzugt, entsprechend der Tatsache, daß der ganze Vorderdarm die Fähigkeit zur Bildung von Pankreasgewebe aufweist. Nach Lauche können sich aus der Epithelknospe als verhältnismäßig undifferenzierte Geschwulstart Basalzellwucherungen entwickeln. Vor Allem besteht jedoch die Möglichkeit der Entwicklung von organoidem, heterotopem geschwulstmäßigem Wachstum (wenn ein organischer Zusammenhang mit dem Darmlumen nachweisbar ist). Andererseits muß bei fehlendem Zusammenhang mit dem Darminnern Keimversprengung angenommen werden. Je nach Vorwiegen des einen oder anderen Gewebsbestandteils sehen wir so

einerseits Adenomyome, bei weiterer Differenzierung Adenome vom Darmdrüsentyp bezw. pankreasähnliche und zuletzt reine Pankreasanlagen mit Verbindung zum Darmlumen. Andererseits werden gänzlich vom Darminnern abgetrennte Adenomyone, Cysten mit Darmepithel und Geschwülste des Inselgewebes oder der Zellbekleidung des Pankreasausführungsganges gefunden. Schließlich sehen wir divertikuläre Myome oder in der Divertikelspitze liegende accessorische Pankreasanlagen vor uns. Viele Adenome, Adenomyome und Adenomyofibrome sind wohl auf diese Entstehungsweise zurückzuführen. Nach Josselin de Jong ist auch eine Adenombildung aus Serosaepithelien in Betracht zu ziehen. Je nach Überwiegen eines Gewebsbestandteiles haben wir ein reines Adenom, ein Adenomyom oder sonstige Mischformen vor uns (Weishaupt: Adenomyom, Carbone: Adenom). Der Sitz der Geschwülste ist zumeist die Submukosa, doch können sie sich auch in tieferen Darmschichten, sogar subserös, entwickeln. Maligne Entartung kommt vor.

Schon eher vom örtlichen Gewebe, welches in geschwulstmäßiges Wachstum geraten ist, (primäre Epithelwucherung nach Hauser) sind die polypösen Schleimhautwucherungen, die polypösen Adenome, die Papillome, die Fibroadenome abzuleiten, obwohl bei der oft beobachteten Multiplizität und der gelegentlich nachweisbaren familären Häufung (Reichel, Staemmler) an anlagemäßige Einflüsse zu denken ist. An Wucherung des Epithels bei besonderer Disposition denkt Versé, während Ribbert embryonale Ausschaltung heterotopen Epithels, welches nicht differenziert ist, annimmt.

Im Duodenum sind diese Tumoren ziemlich selten, z. B. sah Staemmler unter 116 Darmpolypen keinen im Duodenum. Sie kommen einzeln oder nur in wenigen Exemplaren (Cruveilhier, Smoler, Schons, Schöttler u. a.) aber auch in großer Anzahl im Duodenum vor (Hauser, Punkenstein), wobei andere Darmteile zugleich befallen sein können. Die Excreszenzen können gestielt oder ungestielt sein, sie können mehr zottig oder mehr solitär

gebaut erscheinen. Wenn sie in der Gegend der Vaterschen Papille sitzen, ist zu unterscheiden, ob sie vom Epithel der Gallenwege ihren Ausgang nehmen, oder ob sie echte Duodenaltumoren sind. Obwohl die Fähigkeit zur malignen Entartung der Dickdarmpolypen so bekannt ist und sich im Schrifttum häufig allgemeine Hinweise auf die Entartungsmöglichkeit der Polypen finden, scheint maligne Degeneration eines Duodenalpolypen außerordentlich selten zu sein.

Das Carcinoid (Oberndorfer) stellt wohl eine Überleitungsform zu den bösartigen Tumoren dar. Ob man es als Basalzellwucherung (Krompecher) oder als ein gutartig verlaufendes Carcinom heterotopen Epithels (Hagemann), oder als argentaffines Carcinom aus Zellen des sympathischen Systems (nach Maresch) auffassen darf, soll hier nicht besprochen werden. Histologisch wird es als Krebs oder auch als indifferenter gutartiger Tumor (Engel) beschrieben. Nach Saltykow ist das Carcinoid in Verbindung zu setzen mit den von Pankreaskeimen abzuleitenden Geschwülsten („Tumor pancreaticus"). Im Duodenum sind solche Fälle von Saltykow und Staemmler beschrieben.

Eine weitere Gruppe der Duodenaltumoren stellen die Myome dar, die in reiner Form, aber auch in Mischformen mit anderen Geschwulstarten vorkommen. Abzuleiten sind sie wahrscheinlich von ortsgehöriger Muskulatur, der Muskulatur der Gefäße oder von verlagerten Keimen. Auf letzteres deutet ihr Vorkommen als Mischform mit anderem Geschwulstmaterial, besonders mit dem schon oben erwähnten Pankreasgewebe. Die Myome, die entsprechend ihrem Fundort aus glatter Muskulatur bestehen, zeigen oft reichlichen Gefäßgehalt. Es sind sogar teleangiektatische Bildungen in Myomen des Duodenum (Wesener) beschrieben. Häufig sind regressive Veränderungen, z. B. Nekrose (Hoffmeister) und Verkalkung (Virchow) beobachtet. Sarkomatöse Entartung ist beschrieben. (Pinke, Divertikelmyom mit sarkomatöser Entartung).

Fibrome sind ebenfalls am Duodenum beobachtet. (Vaccari nach Borrman). Sie sind Raritäten. Man leitet

auch sie von Entwicklungsfehlern ab. Zumeist treten sie nicht als reine Geschwulstformen auf, sondern kommen in Vergesellschaftung mit myomatösem und anderem Geschwulstgewebe vor. (Fischer: Fibromyom). Analog den Myomen kommen regressive Veränderungen vor, besonders Verschleimung. (Foxwell: Fibromyxom).

Sodann wurde noch eine Reihe von Duodenallipomen beobachtet. Ihr Bau zeigt keine Besonderheiten. Eine unreife Fettgeschwulst konnte Staemmler beobachten im Verein mit einer zweiten, welche ausgereift war. Je nach ihrem Sitz zum Darmlumen unterscheidet man äußere und innere Lipome. Sie gehen von der Subserosa oder der Submukosa (Dunet) aus. Die Submukosa hat nach Virchow die Fähigkeit, Fettgewebe zu bilden. Jedoch ist auch für Fettgeschwülste eine Entstehung aus versprengten Gewebskeimen angenommen worden. Auf ihre Entstehung als Fehlbildung deutet ihr Vorkommen zugleich mit anderen Entwicklungsstörungen, z. B. Divertikeln, wenn sie in der Gegend der Papilla Vateri sitzen. Sie wurden auch mit Lipomen an anderen Stellen und mit Carcinom der Leber oder Adenombildung im Coecum gesehen. Die Lipome sitzen oft an Stellen, wo eine Gewebslücke besteht, als Füllmaterial, wie es auch an anderen Stellen des Körpers vorkommt.

Als wenig beobachtete Geschwülste sind dann noch Cysten des Duodenum, Neurofibrome und endlich Haemangiome beschrieben.

Die Cysten werden als Reste des Ductus omphalomesentericus oder als Folge embryonaler Divertikelbildung, ferner als Folge von Keimversprengung angesehen. Sie können in Mehrzahl, auch zugleich an anderen Stellen, vorkommen (Waugh, Runkel).

Die Neurofibromatose zeigt sich entweder in ihrer intestinalen Form gelegentlich auch am Duodenum, oder sie tritt als Teilerscheinung bei der generalisierten Recklinghausenschen Krankheit auf. Für eine Entwicklungsstörung spricht ihr Vorkommen als Systemerkrankung.

In einem Falle (Askanazy) saßen die Knötchen subserös. Über sarkomatöse Entartung berichtet Léricheé.

Ebenfalls sehr selten sind Haemangiome im Bereich des Duodenum erwähnt, (z. B. Carman, Haemangiom im Bulbus duodeni.)

Die Duodenaltumoren wurden meistens in mittlerem Alter, etwa zwischen 30 und 50 Jahren, beobachtet, doch kommen sie auch in wesentlich früheren oder späteren Lebensaltern vor. Bei Kindern wurden die wenigsten Tumoren gefunden. Zum Teil liegt das wohl daran, daß die gutartigen Tumoren erst verhältnismäßig spät, wenn überhaupt, klinische Erscheinungen hervorzurufen pflegen.

Im Schrifttum konnte ich bis 1934 etwa 69 Fälle von gutartigen Duodenaltumoren verzeichnet finden. Seitdem hat sich die Zahl derselben wohl nicht sehr vermehrt. Jedenfalls sind mir nur noch 6 Fälle sicher gutartiger Duodenalgeschwülste zur Kenntnis gekommen, darunter ein Myom (Hoffmeister), ein Papillom (Schons), eine Cyste (Gardner), ein Polyp (Albrecht), ein Polyp (Haudek) ein Polyp (Talia). Dazu kommt vielleicht noch ein divertikuläres Myom (Pinke), das allerding sekundär maligne Entartung aufwies, und ein nur durch den Verlauf als gutartiger Tumor gekennzeichneter Fall von Polypenbildung (Albrecht). Die genannten Fälle waren sämtlich röntgenologisch diagnostiziert und mit Ausnahme des Falles Albrecht per operationem oder aktionem verifiziert.

Am Lebenden werden gutartige Geschwülste des Zwölffingerdarmes auch ohne Operation mit einiger Sicherheit erst durch die Anwendung des Röntgenverfahrens diagnostiziert. Im Allgemeinen werden sie sonst infolge der uncharakteristischen Beschwerden und Symptome nicht beachtet oder als andere Erkrankungen angesprochen. Erst die Röntgenuntersuchung gibt nicht nur über den Sitz der Veränderung, sondern auch oft über deren Art einigermaßen verläßliche Hinweise im Verein mit der sonstigen klinischen Untersuchung und dem — wie in unserem Fall — über Jahre beobachteten Verlauf. Auf

die Technik der Röntgenuntersuchung soll hier nicht eingegangen werden.

Die klinischen Symptome des Duodenaltumors sind sehr verschiedenartig. Meistens verläuft er symptomlos. Oder er bereitet doch nur geringes Unbehagen. Stärkere Beschwerden können auftreten bei Vorhandensein von Ulcerationen der Geschwulstoberfläche, bei Zug, Druck oder bei Verlegung des Darmrohres durch das Geschwulst, wobei es zur Invagination, zur Stenose, sogar zum Ileus kommen kann. Häufiger wird eine sekundäre Anaemie beobachtet, deren Ursache in Geschwürsblutungen oder in Blutungen unbekannter Natur, wahrscheinlich Diapedeseblutungen, zu suchen ist. Die Blutung kann lebensbedrohliche Stärke erreichen und sich durch Teerstuhl bemerkbar machen. Der Tumor kann, wenn er lang- und dünngestielt ist, sogar ganz abreißen. Komprimiert der Tumor die Gallenwege, so ist Gallenstauung und Ikterus oder gar Verschluß der Gallenwege die Folge. Sekundäre Infektion des Darminnern und der Gallenwege kann auftreten. Schmerzen machen sich als Zug-, Druck-, oder Wundsymptom bemerkbar. Bei Einklemmung usw. kann es zu akuten Schmerzanfällen unter dem Bilde von Koliken kommen. In anderen Fällen schienen die Beschwerden auf ein Ulcus hinzudeuten. Übelkeit, zeitweise Erbrechen, oft nach Nahrungsaufnahme, sind ein häufigeres Begleitsymptom. Bei der Invagination der Duodenalwand durch Tumorzug wurden auf reflektorischem Wege — wohl durch abnorme Reizperistaltik — tiefer gelegene Dünndarmteile ebenfalls ohne sonst ersichtlichen Grund invaginiert (Müller). Gelegentlich kann der Tumor bei entsprechender Größe palpabel werden.

So kann eine in pathologischem Sinne gutartige Geschwulst ein recht bösartiges Zustandsbild liefern, das sogar zum Exitus führen kann. In den meisten Fällen aber sind die Beschwerden und die klinischen Erscheinungen harmlos, sodaß die gutartigen Geschwülste, wie oben schon erwähnt, meist dem Zufall ihre Entdeckung verdanken.

Röntgenologisch gelten als für Tumordiagnose beweisend vor Allem der Füllungsdefekt und bestimmte Schleimhautveränderungen. Der Füllungsdefekt zeichnet sich durch eine Aussparung im Konturbild des mit Kontrastbrei vollgefüllten Darmlumens aus. Er kann dabei scharf oder unscharf, glatt oder unterbrochen begrenzt sein. Sind die den Defekt verursachenden Tumoren beweglich, so wird sich entsprechend der augenblicklichen Lage der Geschwulst auch der Defekt ändern.

Die Veränderungen des Schleimhautbildes sind uns für die Tumordiagnose und vor Allem für die Annahme eines gutartigen Tumors besonders wichtig. Sie sind nur in dünner Schicht oder unter Anwendung der dosierten Kompression zu erkennen, da eine zu dicke Schicht des Kontrastmittels die oft nur geringen Unterschiede in der Reliefhöhe der Schleimhaut verdeckt. Wir sehen entweder normale Schleimhautfaltenzeichnung an der Tumoroberfläche, wobei die Erhabenheiten bezw. die Vertiefungen des Tumors von unveränderter Schleimhaut überzogen sind. Oder man erkennt krankhafte Veränderungen der Schleimhaut durch sekundäre Veränderungen an der Tumoroberfläche. Dazu gehören abnorme Schwellung und Wulstung, Höckerung, Atrophie (besonders ausdrucksloses glattes Bild), oder gar teilweise Zerstörung der Schleimhaut durch Ulceration. Ist die Geschwulst beweglich, so zeigt sich sowohl im Reliefbild als auch im Füllungsbild sehr deutlich die Lageveränderung. Vor Allem kann die Verschieblichkeit im Durchleuchtungsbild durch die palpierende Hand des Untersuchers nachgewiesen werden. Es wurde sogar gelegentlich ein Wandern einer langgestielten Zwölffingerdarmgeschwulst vom Bulbus durch den Pylorus in den Magen und wieder in das Duodenum beobachtet. In dem später beschriebenen eigenen Fall (Abb. 1 und 2) war der Lagewechsel des Tumors im Bulbus klar nachzuweisen. Auf die Darstellung des Tumorstieles, d. h. des Zusammenhanges der Geschwulst mit ihrer Unterlage, ist große Bedeutung zu legen. Selbst ein Tumor in einem Duodenaldivertikel konnte röntgenologisch diagnostiziert werden

(Pinke). Die üblichen Stenoseerscheinungen vor einem Tumor können für die Geschwulstdiagnose unterstützend mit herangezogen werden. Differentialdiagnostisch sind Veränderungen durch Pelottendruck von krankhaft veränderten Nachbarorganen zu berücksichtigen. Nicht tumorbedingte Aussparungen des Duodenalbildes (Fremdkörper, gröbere Speisereste) können ein geschwulstähnliches Bild liefern. Durch eine sorgfältige Röntgenuntersuchung wird sich eine solche Fehldeutung zumeist leicht vermeiden lassen.

Da die Zahl der röntgenologisch vor der Operation oder Sektion nachgewiesenen gutartigen Duodenalgeschwülste, wie oben gesagt, verhältnismäßig klein ist, darf ich im Folgenden über einen Fall von gutartiger Tumorbildung im Bereich des Bulbus duodeni berichten, der von H. U. Albrecht beobachtet wurde.

Es handelt sich um die 59 Jahre alte W. E., die außer einer seit 30 Jahren immer wiederkehrenden Neigung zu „Gallenkoliken“ keine auf den Magen-Darmkanal hinweisende Anamnese aufweist. In den letzten Wochen hatte sie wesentlich häufiger ihre Gallenanfälle, die Schmerzen traten zuletzt fast täglich auf. Die Kranke kam deshalb in die Klinik, die sie nach einigen Wochen gebessert, aber noch nicht ganz beschwerdefrei verließ. Die Diagnose lautete auf Gallenblasenhydrops und Cholelithiasisverdacht, Cholecystitis. Die Gallenblase war als schmerzhafter Tumor tastbar. Im Urin fand sich gelegentlich Urobilin. Die Temperatur war zeitweise subfebril. Das Blutbild war bis auf eine geringe relative Lymphocytese normal, die Senkungsreaktion war mäßig beschleunigt. Tumorsymptome konnten klinisch in keiner Richtung gefunden werden. Röntgenologisch wurde der Verdacht auf Gallenblasenerkrankung infolge negativen Ausfalls der Cholecystographie ebenfalls ausgesprochen. Auf ein Gallenleiden deutete auch die später gefundene Niveaubildung im Bulbus duodeni. Bei der Untersuchung des Verdauungskanals ließ sich mit Ausnahme einer Veränderung des Bulbus duodeni kein krankhafter Befund erheben. Im Bulbus duodeni fand sich eine etwa kirschgroße Aussparung im Schleimhautbild, die sich

bei näherer Untersuchung als gelappt erwies und als gestielter Tumor angesprochen wurde. Die Geschwulst war in verschiedenen Durchmessern nachweisbar. Sehr schön konnte die Beweglichkeit der Neubildung durch den Nachweis einer Lageveränderung der Geschwulst auf den gezielten Aufnahmen dargestellt werden (Abb. 2). Bald fand sich der Tumor in Bulbusmitte, bald an der Basis, bald im aboralen Teil des Bulbus. Dieses Verhalten war auch besonders deutlich bei der Durchleuchtung zu beobachten. Hierbei ließ sich — was auch auf der einen oder anderen Aufnahme angedeutet erkennbar ist — eine Stielbildung des Tumors nachweisen, die von der Bulbusbasis ausging. Mit dem Nachweise einer Verbindung des Gebildes mit der Wand des Duodenum war auch die Tumordiagnose gesichert.

Bei der glatten Begrenzung, der Stielbildung, der geringen Größe und der Lappung der Geschwulst lag die Annahme, daß es sich um einen Polypen handele, nahe. Die Geschwulst verlegte zeitweilig den aboralen Ausgang des Bulbus, sodaß eine geringe Entleerungsverzögerung aus demselben zeitweise bestand. Die Patientin steht seit über 8 Jahren in klinischer und röntgenologischer Beobachtung und macht einen gesunden Eindruck. Diese lange Beobachtungszeit spricht durchaus für Gutartigkeit des Tumors. Die Geschwulst macht offenbar keinerlei Beschwerden. Die Kolikanfälle dürften nach dem klinischen und röntgenologischen Befund — negativer Ausfall der Cholecystographie — auf eine Gallenwegserkrankung zurückzuführen sein. Der Duodenaltumor blieb im Verlauf einer achtjährigen Beobachtung in Form und Größe unverändert.

Differentialdiagnostisch interessant dürften noch zwei weitere Fälle sein, die ebenfalls von H. U. Albrecht beobachtet wurden.

In dem Fall K. S. (Abb. 3) handelte es sich röntgenologisch mit großer Wahrscheinlichkeit wohl um gutartige Tumoren des Duodenum. Der Kranke, ein 52 Jahre alter Mann, kam ambulant wegen Verdachts auf malignes Neo-

plasma des Magen-Darmkanals zur Röntgenuntersuchung. Röntgenologisch konnte für einen bösartigen Prozeß am Oesophagus, Magen und Dünndarm kein Beweis erbracht werden. Es ließen sich aber im Bulbus duodeni zwei rundliche, etwa kirschgroße, scharfbegrenzte Aussparungen nachweisen. Die Tumoren saßen breitbasig und nicht verschieblich der Duodenalwand auf. Diese Veränderungen ließen sich im Verlauf von zwei Monaten unverändert in Form und Größe an der selben Stelle wieder nachweisen. Differentialdiagnostisch käme in diesem Falle außer multiplen gutartigen Tumoren noch als Rarität metastatische Geschwulstbildung der Duodenalschleimhaut in Frage. Pelottenwirkung von außen konnte durch die eingehende Untersuchung, wobei besonders die palpierende Hand des Untersuchers während der Durchleuchtung das Duodenalrelief klar vor Augen führte, bestimmt abgelehnt werden.

Mit Sicherheit läßt sich die Gutartigkeit der Veränderungen in diesem Falle bei der kurzen Beobachtungsdauer und dem Fehlen einer operativen oder autoptischen Kontrolle natürlich nicht beweisen.

Aus differentialdiagnostischen Erwägungen heraus soll nun noch ein anderer Fall neoplastischer Duodenalveränderung Erwähnung finden, bei dem ein bösartiger Tumor von außen her, vom Pankreas, in den Zwölffingerdarm eingebrochen war und dort ein für Tumor charakteristisches Bild hervorgerufen hatte (Abb. 4). Die Kranke, eine 52 Jahre alte kachektische Frau, kam von der Klinik wegen Verdachts auf Neoplasma des Magendarmkanals (Carcinom) zur Röntgenuntersuchung. Im Stuhl war occultes Blut reichlich nachweisbar. Es bestand eine sekundäre Anaemie. Die Röntgenuntersuchung zeigte nun sehr klar die oben beschriebene Aussparung in der Gegend des Genu superius duodeni. Der Canalis ventriculi war etwas nach oben verlagert, was bei der kachektischen hageren Frau zunächst besonders auffiel. Die Duodenalschlinge zeigte sich abnorm weit. Die Schleimhautfalten des Duodenum waren im Sinne einer Duodenitis vergrößert. Auf Grund des Röntgenbefundes wurde die Diagnose auf ein Neoplasma des

obersten Teiles der pars descendens duodeni mit Vergrößerung des Pankreaskopfes gestellt, wobei es sich röntgenologisch nicht mit absoluter Sicherheit sagen ließ, ob der Tumor primär vom Duodenum oder, was wahrscheinlicher war, vom Pankreas seinen Ausgang nahm. Der Operationsbefund der Chirurgischen Klinik von Professor Dr. Schmieden ergab einen in das Duodenum eingebrochenen inoperablen Krebs des Pankreaskopfes.

## Zusammenfassung.

Nach Besprechung der pathologischen Anatomie der gutartigen Duodenalgeschwülste und des klinischen und röntgenologischen Symptomenbildes wird das sehr seltene Krankheitsbild des gutartigen Duodenaltumors geschildert. An Hand von zwei Fällen gutartiger Geschwülste des Bulbus duodeni wird vor Allem auf die Wichtigkeit des typischen röntgenologischen Erscheinungsbildes hingewiesen. Die Differentialdiagnose wird ebenfalls gewürdigt und ein Fall eines in das Duodenum eingebrochenen Pankreaskopfcarcinoms, das röntgenologisch diagnostiziert und operativ nachgewiesen wurde, angeführt.

Zum Schluß danke ich Herrn Prof. H. U. Albrecht für die Förderung, die er meiner Arbeit angedeihen ließ, sowie für die Überlassung seiner Fälle.

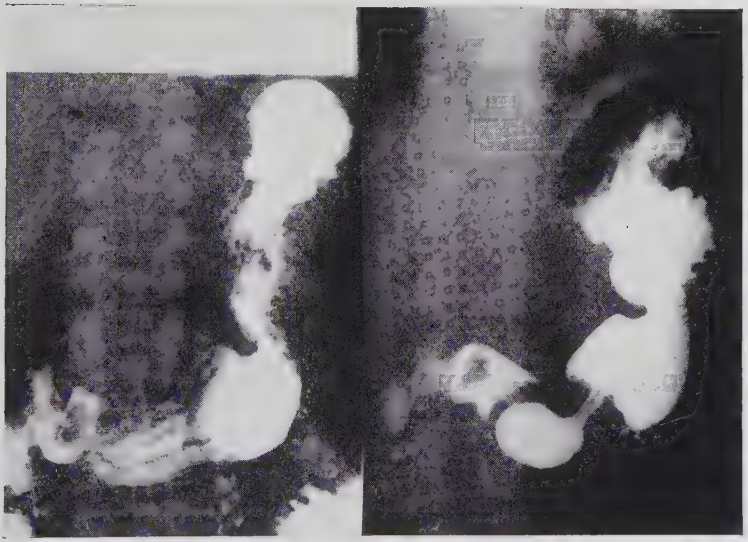

Abbildung 1

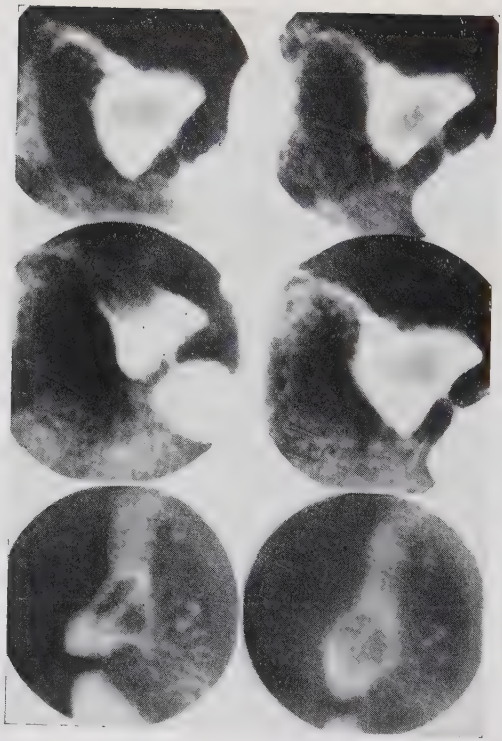

Abbildung 2

Abbildung 3

Abbildung 4

## Schrifttum.


1. Albrecht, E., Grundprobleme der Geschwulstlehre. (Frkft. Zeitschr. f. Path. 1907, Bd. 1).
2. Albrecht, H. U., Röntgen-Diagnostik d. Verdauungskanals, 1931.
3. Aschoff, Lehrb. d. spez. pathol. Anat., 7. Auflg.
4. Assmann, Die klin. Rö.-Diagn. d. inn. Erkrankungen, 2. Teil, 1934.
5. Balò, Warzen, Papillome und Krebs, 1936.
6. Banerjee und Christeller, Neurofibromatose des Darmes. (Virch. Arch. Nr. 261).
7. Bergmann u. Staehelin, Handb, d. inn. Med. 1926, Bd. 3, Teil 2.
8. Bernstein, Myom d. Bulbus duodeni, (Bruns Btrge. z. klin. Chir. 1929).
9. Besse, Ulcer. Brunnersches Polyadenom. (Arch. de méd. exp. Mai 1904).
10. Borelius u. Sjövall, Über Polyposis int., (Beitrag z. klin. Chir. 1916, 99).
11. Botsiber, Darmmyom m. Perforation. (Wiener klin. Wochenschr., 1927, 21).
12. Brdiczka, Die Tumoren des Bulbus duodeni u. ihre Röntg.-Diagn. (Rö.-Praxis 1931/3).
13. Broman, Über die Phylogenese d. Bauchspeicheldrüse. (Anat. Anz. Erg.-H. 44, 1913).
14. Carman, Hemangioma of the duodenum. (Amer. Journ. of Roentg. 1921/8).
15. Drope, Zur Kenntnis d. Lymphogranulomatose d. Verd.-Schlauches. (Virch. Arch. 259).
16. Ehrlich, Zur Kasuistik d. Intestinallipome. (Beitr. z. klin. Chir. Bd. 71).
17. Engel, Sind die Carcinoiden Progonoblastome. (Virch. Arch. 244).

18. Fischer, Fibromyom d. Duod., d. d. Druck v. außen eine Stenosierg. dieses Abschn. verurs. hatte. (Berl. klin. Wochenschr. 1913).

19. Foxwell, Fibromyxoma of the duod., producing extr. Dilat. of this and the stomach. (Lancet, Vol. 1, 1889).

20. Fränkel, Tumor a. d. Papilla Vateri. (Berl. klin. Wochenschr. 1894).

21. Friedrich, Über atyp. Carc. d. Verd.-Kanals. (Med. Klin. 1912, 14).

22. Gardner, (Zit. a. Journ. Amer. med. Assoc. 1935), Duodenalcyste. (Ztrlbl. f. inn. Med. 1935).

23. Gavazzeni, Duodenalpoly. (Zit. aus Radiol. e. Fis. med. II/1934 in Ztrlbl. f. inn. Med. 1934).

24. Gerzowitsch, Divertikulose. (Schwz. med. Wchschr. 1929/6).

25. Ghon u. Roman, Über das Lymposarkom. (Frkft. Ztschr. f. Pathol. 1916/19).

26. Habbe, Diffuse Polyposis d. Duod. u. Magens. (Amer. Journ. of Roentg. 1932/27).

27. Hanke, (Zit. n. G. P. La Roque u. E. L. Shiflett, Tumours of the duod, in Am. surg. 1933, 98. Ztrlbl. f. Chirurg. 1934).

28. Hauser, Über Polyp. intest. adenomatose u. d. Bez. z. Krebsentwicklg. (Dtsch. Arch. f. klin. Med. 1895, 55).

29. Henke-Lubarsch, Hdb. d. spez. path. Anat. 1926, Bd. 5 u. 6, 1929, Borrmann, Geschw. d. duod. und Hauser, Gallenwege.

30. Herz, Über Duodenalstenosen. (Dtsch. med. Wchschr. 1896, 23).

31. Hiller, Über Darmlipome. (Beitr. z. klin. Chir. 1899, 24).

32. Hoffmeister, Faustgr. Leyomyom der pars desc. duod. (Dtsch. Zeitschr. f. Chir. 1935).

33. Hohmeier, Zwei Darminvaginationen aus seltener Ursache. (Med. Klin. 1913/24).

34. Kellogg, (Zit. n. Amer. Journ. Surg. 1913/19, gestielt. Adenom d. Hinterwd. d. Duod. (Ztrlbl. f. inn. Med. 1933).

35. Kondo, Exstirp. Duodenalmyom. (Ztrlbl. f. Chir. 1934).

36. Kopstein, Zur Rö.-Diagnose d. Duodenaltumoren. (Fortschr. a. d. Geb. d. Strahlenkunde, 1938).

37. Landauer, Beitr. z. Frage d. Darmlipome. (Therapie d. Gegenw. 1919).

38. Lauche, Heterotopie d. ortsgeh. Epithels i. Ber. d. Verd.-Kanals. (Virch. Arch. 252).

39. Müller, Polypöses Adenom m. Invagination. (Zit. Reiser nach Arch. f. klin. Chir. 1926 i. Ztrlbl. f. Chir., 1929).

40. Nicholson, Metaplasie d. Darmschleimhaut. (Journ. of Pathol., 1923/26).

41. Oberndorfer, Carcinoide Tumoren des Dünndarms. (Frkft. Zeitschr. f. Pathol. 1907/1).

42. Pagel, Zur Kenntnis der Zwölffingerdarmtbc. (Virch. Arch. 1924/25).

43. Pinke, Über den Wert der Rö.-Unters. b. ungewöhnl. Krankheitsbildern d. Verd.-Kanals. (Fortschr. a. d. Geb. d. Strahlenkunde, 1935).

44. Pohlandt, Die röntgenolog. Diagnose d. Diff.-Diagn. d. Tumoren d. Bulbus Duod., (Fortschr. a. d. Geb. d. Strahlenk., Bd. 43/3).

45. Poindecker, Über einen Fall heterotoper Magenschleimhaut i. Dünndarm, (Ztrlbl. f. allg. Pathol., Bd. 23/1912).

46. Reichel-Staemmler, Die Neubildungen d. Darmes, (Neue Dtsch. Chir., Bd. 33a, 1924, Teil I).

47. Ribbert, Das Carcinom d. Menschen, 1911.

48. Ribbert, Geschwulstlehre, 1914, 2. Aufl.

49. Schinz, Baensch, Friedel, Lehrb. d. Rö.-Diagnostik, 1932/II.

50. Schmaus-Herxheimer, Grdr. d. path. Anat., 19. Aufl.

51. Schons, Bewegl. polypoider Tumor i. Bulbus Duod., (Amer. Journ. of Roentg. 1936).

52. Smoler, Über Adenome des Dünn- u. Dickdarmes, (Bruns Beitr. z. klin. Chir. 1902/36).

53. Sorge, Ein Fall von Polyposis intest., (Med. Klin. 1913).

54. Stein, Ein Fall von Choledochusverschluß durch e. Tumor d. Duodenalschleimhaut, (Prager med. Wchschr. 1910/31).

55. Schöttler, Über Polyposis int. adenomat. u. ihre Bez. z. Carcinom, (Auszug a. d. Inaug.-Diss. Göttingen 1923).

56. Talia, Polyp i. Bulbus duodeni, (Zit.. i. Amer. Journ. of Roentg. 1936).

57. Thelemann, Über acc. Pankreas i. d. Magenschleimhaut, (Dtsch. Zeitschr. f. Chir. 1906/85).

58. Tromp, Zur Kasuistik d. inn. Darmlipome, (M. M. Wchschr. 1915/36).

59. Versé, Polypen, Adenome u. Carc. d. Darmkanals. (Arb. a. d. path. Inst. Leipzig, 1908, Bd. I, H. 5).

60. Volmer, E. Adenomyofibrom i. d. Wd. d. Duktus Choled. (Arch. f. klin. Chir. 1908/86).

61. Waugh, Congenital Cyst of the Duod., (Sargery, Obst. a. Gyn. 1923/37).

62. Weishaupt, Üb. Adenome u. Pankr.-Gewbe. i. Mag. u. Dünndarm m. Beschr. e. F. v. kong. Duod.-Adenomyom. (Virch. Arch. 223).

63. Wesener, Üb. e. teleang. Myom d. Duod. v. ungew. Größe. (Virch. Arch. 93).

## Lebenslauf.

Verfasser, Günter Hecker, wurde am 9. Juni 1911 zu Berlin-Wilmersdorf als Sohn des Dr. phil. Hecker und dessen Ehefrau geboren. Nach Besuch des humanistischen Gymnasiums zu Fürstenwalde-Spree erhielt ich am 20. März 1929 das Reifezeugnis. Ich besuchte die Universität Marburg/Lahn, wo ich nach 5 Semestern am 24. Oktober 1931 die ärztliche Vorprüfung bestand. Nach einem weiteren Studium von 6 Semestern, das ich an den Universitäten Königsberg, München, Hamburg, Marburg, Berlin und Rostock absolvierte, bestand ich am 5. Dezember 1934 zu Rostock die ärztliche Staatsprüfung. Die Approbation als Arzt erhielt ich am 31. Dezember 1935. Ich war anschließend als Volontär- und Assistenzarzt an den Krankenhäusern Wesermünde-Lehe und Wesermünde-Geestemünde tätig, um mich in Chirurgie und innerer Medizin fortzubilden. Seit dem 1. August 1937 war ich im Universitäts-Röntgeninstitut von Professor Dr. Albrecht, Frankfurt am Main, zur Ausbildung beschäftigt. Ich stehe seit 1929 in der nationalen Bewegung. Meiner Militärdienstpflicht habe ich genügt.